

**JOURNÉES
NATIONALES
DE LA MACULA**

**Du 25 au 29 juin
2018**



**MACULOPATHIE
DIABÉTIQUE**

**VOUS PRÉFÉREZ
NE PAS SAVOIR ?**

Pour connaître la liste de nos centres de dépistage partenaires :

www.journees-macula.fr

0 800 00 24 26 Service & appel
gratuits



Comprendre la maculopathie diabétique

sommaire

Comprendre la maculopathie diabétique	3
La maculopathie ischémique	6
La maculopathie œdémateuse ou œdème maculaire diabétique	6
Du dépistage au diagnostic...	9
Les piliers de la prévention	11
Les traitements existants	12
Vivre avec une maculopathie diabétique	13
Contacts utiles	14
Les autres maladies de la macula	15


Qu'est-ce que la maculopathie diabétique ?

La maculopathie diabétique est la principale cause de malvoyance chez les personnes diabétiques. Cette maladie atteint la macula, zone centrale de la rétine qui joue un rôle essentiel dans la vision des détails. La vision périphérique est conservée, mais la vision centrale est atteinte et peut entraîner un handicap visuel qui rend difficile l'exécution de certaines tâches au quotidien (lire, reconnaître les visages, percevoir les détails...).

Si la maculopathie diabétique peut se développer sans autre pathologie oculaire associée, ses chances de se développer augmentent en cas de rétinopathie diabétique (maladie liée au diabète qui touche la rétine périphérique). Plus la rétinopathie diabétique est grave, plus le risque d'avoir une maculopathie diabétique est ainsi élevé.

L'ancienneté du diabète joue également un rôle majeur dans la survenue de la maculopathie diabétique. Après 20 ans de diabète, la prévalence est ainsi estimée à :

- 29 % chez les diabétiques de type 1 ;
- 28 % chez les diabétiques de type 2.



Deux formes de maculopathie diabétique

La **maculopathie œdémateuse** (aussi appelée « œdème maculaire diabétique ») est la forme la plus fréquente. Elle concerne 10 % des patients diabétiques et peut être traitée. Plus rare, la **maculopathie ischémique** est incurable et entraîne souvent une déficience visuelle majeure.

Qu'est ce que la rétinopathie diabétique ?

Cette pathologie oculaire est liée à la présence trop importante de sucre dans le sang qui finit par altérer les petits vaisseaux de la rétine. Elle concernerait un million de personnes en France. On estime par ailleurs que la quasi-totalité des diabétiques de type 1 (insulinodépendants) et plus de 60 % des diabétiques de type 2 développeront une rétinopathie diabétique durant les 20 premières années de leur diabète. En l'absence de traitement, la rétinopathie diabétique évolue vers une déficience visuelle (ou malvoyance), voire une cécité. Elle est ainsi la première cause de cécité avant 65 ans. A tous les stades de la rétinopathie diabétique, un œdème maculaire peut se former.



Focus sur la rétine et la macula

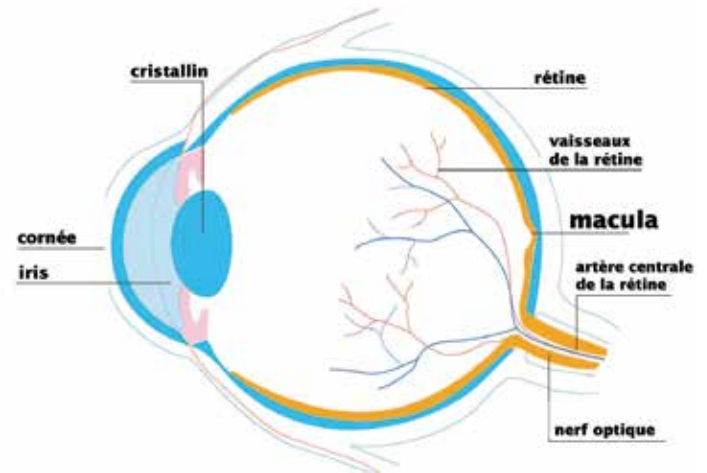
La rétine est une fine membrane tapissant la surface interne du globe. Elle comprend deux parties :

- la rétine centrale ;
- la rétine périphérique.

En cas de maculopathie diabétique, seule la rétine centrale est atteinte. D'un diamètre de 5 à 6 mm, elle est située sur le pôle postérieur de l'œil. Elle comprend :

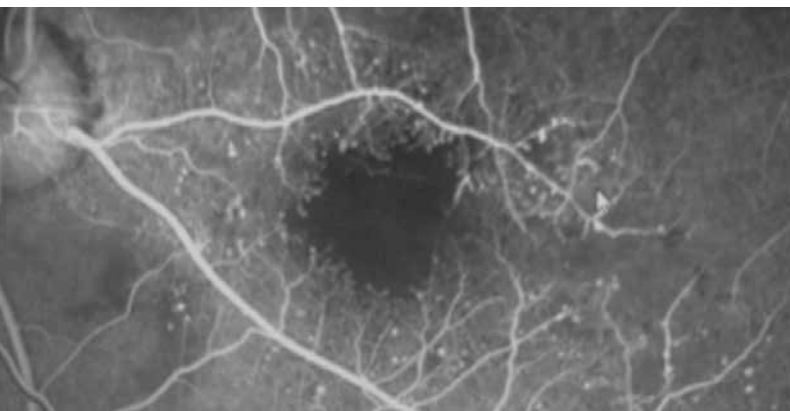
- **la macula** (« tache » en latin), zone de couleur jaune-marron située au centre de la rétine, dont elle occupe 2 à 3 % de la surface seulement. La macula joue un rôle essentiel dans la précision des gestes et des activités comme la lecture, la couture, la reconnaissance des détails et des visages, la conduite automobile, la fixation du regard, etc. ;
- **la fovéa**, petit creux au centre de la macula qui permet l'acuité maximale de l'œil, c'est-à-dire celle qui donne la vision des détails la plus précise. La fovéa comprend en son centre une dépression appelée « fovéola ».

Coupe schématique de l'œil vue de profil



La maculopathie ischémique

Elle se traduit par l'élargissement anormal de la zone avasculaire centrale de la rétine (zone dépourvue de vaisseaux sanguins), qui double au moins de surface. L'irrigation sanguine de la macula devient alors insuffisante, entraînant la perturbation ou l'arrêt de son fonctionnement. La maculopathie ischémique est en général responsable d'une baisse d'acuité visuelle majeure.



Angiographie à la fluorescéine montrant une maculopathie ischémique avec zone de non perfusion (en noir) de la macula

La maculopathie œdémateuse ou œdème maculaire diabétique

Caractéristiques

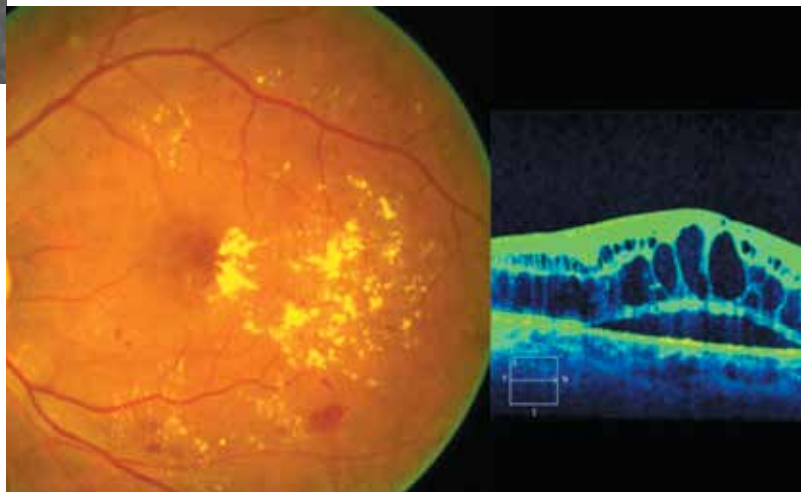
La maculopathie œdémateuse est caractérisée par un épaissement de la région maculaire, lié à l'accumulation de sang et de liquide dans la macula. Cet épaissement se produit lorsque les vaisseaux sanguins de la rétine se mettent à gonfler et à fuir. L'œdème qui en résulte brouille la vue et provoque une perte progressive de vision au centre de la rétine, qui peut à la longue évoluer vers une cécité.

Une première classification courante en ophtalmologie permet de distinguer les différents types d'œdèmes maculaires en fonction de leur gravité :

- **minimes** : exsudats (épanchements de liquide souvent lipidique) ou épaissement rétinien loin du centre de la macula ;
- **modérés** : exsudats ou épaissement à proximité du centre ;
- **sévères** : exsudats ou épaissement rétinien atteignant le centre de la macula.

Une autre classification, également utilisée, permet de différencier :

- **l'œdème maculaire « diffus »**, qui est lié à une capillaropathie généralisée sans que l'origine de la fuite soit clairement identifiable ;
- **l'œdème maculaire « focal »** : cet œdème localisé est dans la plupart des cas entouré d'exsudats profonds situés dans l'épaisseur de la rétine, ayant l'apparence de dépôts jaunes et habituellement disposés en couronne. Les formes mixtes associant œdème maculaire diffus et focal sont les plus fréquentes.



Cliché couleur rétinien, œdème maculaire diabétique avec exsudats et microhémorragies. À côté : tomographie en cohérence optique (scanner de la rétine) permettant de visualiser les logettes œdémateuses (en noir) au sein du tissu rétinien maculaire, coloré de façon artificielle.

Les symptômes de l'œdème maculaire diabétique

Au début, la maladie ne génère aucune douleur ni signes particuliers. Les personnes diabétiques peuvent ainsi en être atteintes, sans ressentir le moindre trouble visuel et donc sans le savoir. Puis, avec le temps, certains symptômes apparaissent :

- baisse de l'acuité visuelle et notamment gêne à la lecture ;
- perte de sensibilité aux contrastes ;
- difficulté à percevoir correctement les couleurs ;
- perte de la vision des détails, difficulté à reconnaître les visages ;
- vision trouble.

Les facteurs de risque de l'œdème maculaire diabétique

Si l'apparition de la maladie est essentiellement liée à la durée du diabète et à la sévérité de la rétinopathie diabétique, deux autres facteurs de risque sont aujourd'hui clairement établis :

- **l'hyperglycémie chronique** (concentration de sucre dans le sang trop élevée) ;
- **l'hypertension artérielle** (en particulier chez les diabétiques de type 2).

Les femmes seraient également plus exposées que les hommes et la grossesse augmenterait le risque de développer la maladie chez les patientes diabétiques.

L'œdème maculaire est par ailleurs plus fréquent chez les patients traités par insuline (15 %) que chez les patients traités par hypoglycémifiants oraux (4 %).

L'hypercholestérolémie, l'anémie, l'apnée du sommeil et la présence de protéines dans les urines sont des facteurs de risque également évoqués, bien que plus discutés.



Du dépistage au diagnostic...

A quel moment faire contrôler sa vision ?

Si vous souffrez d'un diabète de type 1, un premier bilan ophtalmologique complet doit être réalisé par votre ophtalmologiste dans les 3 à 5 ans suivant l'apparition de votre diabète. En cas de diabète de type 2, vous devez en revanche consulter pour faire un bilan ophtalmologique complet au plus vite après le diagnostic de votre diabète.

Ensuite, quelle que soit la nature de votre diabète, vous devrez faire des examens oculaires de contrôle **régulièrement**, même si votre vision vous paraît normale. En cas d'anomalies visuelles ou de rétinopathie diabétique évolutive, ces examens peuvent être plus fréquents. Votre ophtalmologiste vous indiquera alors le rythme à suivre pour faire contrôler votre vision.

Attention

Certains symptômes doivent vous conduire à consulter votre ophtalmologiste au plus vite :

- une distorsion des images ;
- une diminution de l'acuité visuelle ;
- une vision floue ;
- une difficulté à percevoir les couleurs ;
- des difficultés pour lire...

Comment la maculopathie diabétique est-elle dépistée ?

Plusieurs examens permettent de poser le diagnostic de maculopathie diabétique, parmi lesquels l'examen du fond d'œil qui peut se faire selon deux modalités :

- **l'examen du fond d'œil par ophtalmoscopie avec dilatation de la pupille** : réalisé par l'ophtalmologiste, cet examen est indolore mais peut entraîner une gêne visuelle durant quelques heures ;
- **l'examen du fond d'œil par photographie numérique sans dilatation de la pupille** (au moyen d'un rétinographe non mydriatique) : très pratiqué dans les pays du Nord de l'Europe depuis quelques années, ce nouveau mode de dépistage est aujourd'hui possible en France. Il est simple, rapide, indolore et pris en charge par l'Assurance maladie. Il repose sur

la coordination entre un professionnel de santé spécialement formé (orthoptiste notamment) et un ophtalmologiste. La photographie numérique du fond d'œil est réalisée par le professionnel de santé qui envoie ensuite les clichés à l'ophtalmologiste pour analyse.

Comment se préparer à un examen du fond d'œil avec dilatation de la pupille ?

- Prévoyez de venir sans maquillage sur les yeux ni lentilles de contact.
- N'oubliez pas d'informer l'ophtalmologiste de vos éventuelles allergies, problèmes oculaires ou traitements en cours.
- Faites-vous raccompagner ou prévoyez de rentrer en taxi, car vous risquez de ressentir pendant plusieurs heures une gêne en raison de la dilatation de vos pupilles.
- Pensez à amener avec vous des lunettes de soleil pour protéger vos yeux des rayons du soleil après l'examen.

Si l'examen du fond d'œil révèle des signes évocateurs d'une maculopathie diabétique, d'autres examens complémentaires peuvent être réalisés pour affiner le diagnostic :

- **l'OCT (Tomographie en Cohérence Optique)** qui utilise un principe de balayage du fond d'œil par un spot lumineux et fournit des images en coupe de la rétine, dont les différentes couches et les anomalies apparaissent avec une précision de l'ordre de quelques microns. Cet examen ne nécessite pas d'injection de colorant. Beaucoup plus sensible pour la détection de l'épaississement maculaire que l'examen du fond d'œil, l'OCT est devenue incontournable pour préciser le degré, la localisation et l'évolution de l'œdème maculaire ;
- **l'angiographie rétinienne** qui comporte l'injection d'un produit de contraste dans une veine de l'avant-bras. Quelques secondes plus tard, ce colorant atteint la région oculaire. Il imprègne transitoirement le fond d'œil dont il révèle ainsi les détails (la rétine, ses vaisseaux, leurs anomalies éventuelles...), qu'une série de photographies permet de fixer et d'analyser.

Les piliers de la prévention

Face à la maculopathie diabétique, chacun peut agir individuellement, à la fois pour réduire ses risques de développer la maladie et pour en limiter l'impact au plan visuel.

Faire contrôler sa vision régulièrement

La prévention la plus efficace passe par le dépistage précoce. Plus la maculopathie est diagnostiquée tôt, plus les traitements sont efficaces pour prévenir et ralentir la perte de vision, voire pour améliorer la vision. C'est pourquoi, tous les patients diabétiques doivent réaliser régulièrement un fond d'œil avec examen de la périphérie rétinienne.



Surveiller tension, glycémie et lipides

Si toutes les personnes diabétiques sont à risque, le développement de la maculopathie diabétique peut être freiné par un bon contrôle des facteurs de risque, notamment :

- du taux de glucose dans le sang ;
- de la tension artérielle ;
- du taux de cholestérol.

De nombreuses études ont notamment montré que la maladie avait peu de chances de guérir en cas de diabète ou d'hypertension artérielle mal contrôlé(e). *A contrario*, l'équilibre de ces facteurs de risque peut parfois suffire à faire disparaître l'œdème maculaire diabétique.



Les traitements existants

Seule la forme œdémateuse de la maculopathie diabétique peut être traitée.

Au-delà de l'équilibration des facteurs de risque, d'autres traitements peuvent être proposés par votre médecin, selon le degré et la localisation de l'œdème maculaire diabétique :

- **La photocoagulation au laser** : unique traitement de l'œdème maculaire diabétique pendant longtemps, elle reste aujourd'hui un traitement de référence, souvent indiqué en première intention, notamment en cas d'œdème maculaire focal, lorsqu'existent des exsudats profonds atteignant ou menaçant l'axe visuel, dans le but de prévenir ou limiter la baisse d'acuité visuelle. La photocoagulation au laser améliorerait l'acuité visuelle chez environ 20 % des patients.
- **Le traitement chirurgical, ou vitrectomie, recommandé en particulier dans certains cas d'œdème sévère** (entraînant une forte baisse d'acuité visuelle).

- **L'injection intravitréenne de corticoïdes** qui est indiquée en première intention chez certains patients ou dans les cas où le traitement au laser s'est avéré insuffisant, de même que l'équilibration de la glycémie et de la tension. La durée moyenne d'efficacité de ce traitement est longue (quatre à six mois). De nouvelles injections peuvent être réalisées à l'issue de ce délai si l'amélioration obtenue est notable.
- **L'injection intravitréenne d'anti VEGF** qui est de plus en plus utilisée. Elle se fait sous anesthésie locale par des gouttes anesthésiantes. Plusieurs injections sont nécessaires pour traiter l'œdème maculaire diabétique, et ce, sur plusieurs années. Les injections sont généralement espacées d'un mois. Ce type de traitement peut être très efficace en termes de gain d'acuité visuelle pour le patient.

Vivre avec une maculopathie diabétique

Améliorer son quotidien

Malgré les traitements existants, la maculopathie diabétique peut laisser des séquelles au plan visuel. Si vous êtes dans ce cas, certains conseils peuvent vous aider à gérer au mieux les contraintes liées à la maladie :

- **aménagez votre intérieur pour limiter les risques d'accidents** : pas de meubles ni de fil électrique au milieu d'une pièce ;
- **faites-vous aider par votre entourage dans la gestion de votre diabète**, notamment pour la mesure de votre glycémie. Au besoin, utilisez un glucomètre parlant si vous avez du mal à lire la mesure de votre glycémie ;
- **soyez attentifs à vos pieds** : examinez-les ou faites-les examiner chaque jour par votre entourage pour vérifier l'absence d'ampoules ou de coupures qui risqueraient de s'infecter et d'entraîner de graves complications en l'absence de traitement ;
- **si votre vue a beaucoup baissé, parlez-en à votre ophtalmologiste** qui pourra vous prescrire des séances de rééducation chez un orthoptiste pour vous aider à mieux exploiter vos capacités visuelles et identifier les aides techniques dont vous pourriez avoir besoin.

Faire appel aux aides visuelles

Il existe aujourd'hui différents dispositifs techniques qui vous aideront à compenser votre baisse d'acuité visuelle et faciliteront votre quotidien :

- **dispositifs simples** : loupes à main ou sur pieds avec ou sans source de lumière, lunettes de lecture spécialisées, dispositifs pour l'utilisation de l'ordinateur, jumelles et télescopes, horloges et montres parlantes, identificateurs colorés, étiquettes en gros caractères, etc ;
- **dispositifs plus techniques** : lunettes spécialisées (comme des lunettes électroniques de tête), télévision en circuit fermé, logiciel de grossissement du contenu affiché à l'écran d'un ordinateur, lecteur sonore d'écran d'ordinateur et lecteur de livres audionumériques...

Pour vous familiariser avec ces outils et apprendre à utiliser au mieux votre vision résiduelle, n'hésitez pas à en parler à votre ophtalmologiste qui pourra, le cas échéant, vous orienter vers un orthoptiste spécialisé dans les problématiques de basse vision.

De même, pour choisir le dispositif d'aide visuelle le plus adapté à vos capacités et à vos besoins, n'hésitez pas à prendre rendez-vous chez un opticien spécialisé en basse vision qui pourra vous conseiller, vous faire essayer différents outils, voire vous les prêter pour vous permettre de les tester chez vous.

Pour plus d'informations sur la basse vision et pour trouver un « opticien basse vision » près de chez vous, rendez-vous sur le site des Journées nationales de la macula :
www.journees-macula.fr

CONTACTS UTILES

Fédération française des diabétiques

www.federationdesdiabetiques.org

**Association Valentin Haüy
au service des aveugles et des malvoyants**

www.avh.asso.fr

Organisation pour la Prévention de la Cécité

www.opc.asso.fr

Union des Maisons du diabète

www.maison-diabete.com



LES AUTRES MALADIES DE LA MACULA

La maculopathie myopique : en partie d'origine génétique, la myopie est une pathologie visuelle qui se caractérise par une longueur anormalement longue du globe oculaire, nécessitant une correction optique (mesurée en dioptrie) pour la vision de loin afin de focaliser l'image sur la rétine. On parle de myopie forte à partir de -6 dioptrie de correction optique, et de myopie très forte à partir de -10 dioptrie. En France, 2 % de la population souffre de myopie forte, et 0,5 % de myopie très forte. Cette proportion pourrait considérablement augmenter dans les prochaines années, en raison de l'évolution de nos modes de vies : travail de près, activités prolongées sur écrans... La maculopathie myopique est une complication de la forte myopie. Elle est causée par un étirement de la rétine qui se produit lorsque le globe oculaire de la personne est plus long que la normale. Dans certains cas, elle peut entraîner une baisse d'acuité visuelle sévère et rapide. La maculopathie myopique peut prendre différentes formes (rétinoschisis maculaires, atrophie maculaire, trous maculaires et néovaisseaux choroïdiens maculaires, première cause de malvoyance dans cette pathologie) et entraîner différents symptômes, notamment une baisse de la vision le plus souvent de près, parfois associée à une impression de vision déformée. De nombreuses avancées ont contribué à améliorer le dépistage et le traitement de la maculopathie myopique. Les examens d'imagerie moderne (tomographie en cohérence optique, angiographie numérisée, angio-OCT) permettent de détecter au plus tôt d'éventuelles lésions rétinienne chez les patients souffrant de myopie. Le traitement par les injections intravitréennes d'anti-VEGF ont démontré leur efficacité dans la néovascularisation sous-rétinienne.

La DMLA : première cause de malvoyance, en France chez les personnes âgées de plus de 50 ans, la dégénérescence maculaire liée à l'âge est une altération de la macula qui peut entraîner une perte de la vision centrale. On distingue la DMLA atrophique (ou sèche), d'évolution lente, qui correspond à un amincissement ou une pigmentation anormale de la macula, de la DMLA exsudative (ou humide), d'évolution rapide, qui se caractérise par le développement de vaisseaux sanguins anormaux dans la macula.

Les occlusions veineuses rétiniennes : si elles peuvent concerner tous les âges, les occlusions veineuses rétinienne surviennent le plus souvent entre 55 et 65 ans et concerneraient chaque année en France 20 000 personnes. Elles constituent une cause fréquente de perte de la vision. Cette pathologie empêche le sang de s'évacuer normalement hors des vaisseaux de la rétine, ce qui entraîne un ralentissement de la circulation sanguine et une pression élevée dans les veines rétinienne. Ces veines finissent par se dilater et des hémorragies apparaissent. Dans certains cas, la maladie peut évoluer vers une forme plus sévère et entraîner une baisse d'acuité visuelle pouvant parfois aller jusqu'à la cécité de l'œil concerné.

Le trou maculaire : cette pathologie est causée par une traction vitréenne importante du tissu rétinien situé au centre de la macula. Elle peut se traduire par différents symptômes qui rendent la lecture et les tâches quotidiennes difficiles : vision déformée des lignes droites ou des objets, tache au centre des mots ou des lettres, difficultés à percevoir les reliefs.

La maladie de Stargardt : cette maladie d'origine génétique entraîne une altération progressive de la macula et apparaît dans la plupart des cas avant l'âge de 20 ans. Elle se traduit par des difficultés à percevoir les détails et une altération de la vision des couleurs rouge-vert.



INSTITUT D'ÉDUCATION MÉDICALE
ET DE PRÉVENTION

www.institut-iemp.com